



# Estudio tomográfico e histológico comparativo de dos biomateriales para preservación del reborde alveolar

*Comparative tomographic and histological investigation of two biomaterials for preservation of the alveolar ridge*

*Estudo comparativo tomográfico e histológico de dois biomateriais para preservação do rebordo alveolar*

María Catalina Castaño-Granada<sup>1\*</sup>, Jorge Alberto Arismendi-Echavarría<sup>1</sup>, María Isabel Pérez-Cano<sup>1</sup>,  
Andrea Julieth Gómez-Yali<sup>1</sup>, Sara Sanchez- Gómez<sup>1</sup>

Received: Oct/11/2022 • Accepted: Feb/2/2023 • Published: Jun/1/2023

## Resumen

**[Objetivo]** Este estudio evalúa los cambios dimensionales tomográficos y cambios histológicos posexodoncia con el uso de dos materiales de injerto: xenoinjerto *Bio-Oss*<sup>®</sup> y membrana colágena reabsorbible *Bio-Gide*<sup>®</sup> y aloinjerto *Puros*<sup>®</sup> y membrana de colágeno reabsorbible *Biomed Extend*<sup>®</sup> en la preservación del reborde alveolar. **[Materiales y Métodos]** Estudio experimental en el que se realizaron 20 extracciones de diente único, y se comparan dos biomateriales diferentes repartidos aleatoriamente en dos grupos. Al grupo A se le colocó material tipo xenoinjerto (*Bio-Oss* y *Bio-Gide*<sup>®</sup>) y al grupo B se le colocó material tipo aloinjerto (*Puros* y *Biomed*<sup>®</sup>). Se realizaron medidas tomográficas al día 0 y al día 210 después de la extracción. En el día 210 se tomaron muestras de tejido para análisis histológico. **[Resultados]** Las medidas tomográficas no mostraron variaciones estadísticamente significativas excepto en la amplitud máxima del reborde óseo, siendo esta menor en el grupo del aloinjerto en el día 210 con valor de  $p < 0.05$ . En los resultados histológicos se observa similitud entre los dos grupos en la respuesta celular, tejido osteoide y hueso nuevo mineralizado. Se observaron diferencias en la cantidad de material remanente, presentando mayor presencia de material el grupo del xenoinjerto. **[Conclusión]** Este estudio presentó resultados similares a los encontrados en la literatura y se observa un comportamiento adecuado de la preservación del reborde óseo posterior a una extracción cuando se colocan materiales sustitutos óseos del tipo xenoinjerto o aloinjerto para las dimensiones de altura y amplitud, con cambios muy leves en el tiempo de evaluación.

**Palabras clave:** Biomateriales dentales; injertos óseos; sustitutos óseos; técnicas de preservación de reborde

\* Autor de correspondencia

María Catalina Castaño-Granada, ✉ [catalina.castano@udea.edu.co](mailto:catalina.castano@udea.edu.co),  <https://orcid.org/0000-0001-5497-6437>

Jorge Alberto Arismendi-Echavarría, ✉ [jorge.arismendi@udea.edu.co](mailto:jorge.arismendi@udea.edu.co),  <https://orcid.org/0000-0003-2570-9182>

María Isabel Pérez-Cano, ✉ [misabel.perez@udea.edu.co](mailto:misabel.perez@udea.edu.co),  <https://orcid.org/0000-0002-7587-6942>

Andrea Julieth Gómez-Yali, ✉ [ajulieth.gomez@udea.edu.co](mailto:ajulieth.gomez@udea.edu.co),  <https://orcid.org/0000-0001-6339-7904>

Sara Sanchez- Gómez, ✉ [sara.sanchezg@udea.edu.co](mailto:sara.sanchezg@udea.edu.co),  <https://orcid.org/0000-0002-2718-8328>

<sup>1</sup> Facultad de Odontología, Universidad de Antioquia, (Calle 64 No. 52-59), Medellín, Colombia.



## Abstract

**[Objective]** This investigation evaluates tomographic dimensional changes and histological changes after extraction with the use of two graft materials: *Bio-Oss*<sup>®</sup> xenograft and *Bio-Gide*<sup>®</sup> resorbable collagen membrane, and *Puros*<sup>®</sup> allograft and *Biomed Extend*<sup>®</sup> resorbable collagen membrane for the preservation of the alveolar ridge. **[Materials and Methods]** This is an experimental study in which 20 single tooth extractions were performed and two different biomaterials randomly assigned in two groups were compared. Members of Group A received xenograft-type material (*Bio-Oss* and *Bio-Gide*<sup>®</sup>), while members of group B received allograft-type material (*Puros* and *Biomed*<sup>®</sup>). Tomographic measurements were carried out on Day 0 and Day 210 after extraction. On Day 210 tissue samples were taken for histological analysis. **[Results]** Tomographic measurements did not show statistically significant variations except in the case of maximum width of the bone crest, which was smaller in the allograft group on day 210 with a value of  $p < 0.05$ . Histological results show similarity between the two groups in cellular response, osteoid tissue, and mineralized new bone. Differences were observed in the amount of remaining material, with the highest presence of material found in the xenograft group. **[Conclusion]** The results of this study are similar to those found in the literature, and adequate preservation of the height and width of the bone ridge after an extraction was observed when xenograft or allograft bone substitute materials were employed, with very slight changes during the time of evaluation.

**Keywords:** Dental biomaterials; bone grafts; bone substitutes; alveolar ridge preservation techniques.

## Resumo

**[Objetivo]** Este estudo avalia as alterações dimensionais tomográficas e as alterações histológicas pós-exodônticas com o uso de dois materiais de enxerto: xenoenxerto *Bio-Oss*<sup>®</sup> e membrana de colágeno reabsorvível *Bio-Gide*<sup>®</sup> e aloenxerto *Puros*<sup>®</sup> e membrana de colágeno reabsorvível *Biomed Extend*<sup>®</sup> na preservação do rebordo alveolar. **[Materiais e Métodos]** Estudo experimental no qual foram realizadas 20 extrações de dentes unitários, comparando dois biomateriais diferentes divididos aleatoriamente em dois grupos. O grupo A foi equipado com material do tipo xenoenxerto (*Bio-Oss* e *Bio-Gide*<sup>®</sup>) e o grupo B foi equipado com material do tipo aloenxerto (*Puros* e *Biomed*<sup>®</sup>). As medições tomográficas foram realizadas no dia 0 e no dia 210 após a extração. No dia 210, amostras de tecido foram coletadas para análise histológica. **[Resultados]** As medições tomográficas não mostraram variações estatisticamente significativas, exceto pela largura máxima do rebordo ósseo, que foi menor no grupo aloenxerto no dia 210, com valor de  $p < 0,05$ . Os resultados histológicos mostram semelhança entre os dois grupos na resposta celular, no tecido osteoide e no novo osso mineralizado. Foram observadas diferenças na quantidade de material remanescente, com mais material presente no grupo de xenoenxerto. **[Conclusão]** Este estudo apresentou resultados semelhantes aos encontrados na literatura e mostrou um comportamento adequado de preservação do rebordo ósseo após a extração quando materiais substitutos de xenoenxerto ou aloenxerto ósseo são colocados para as dimensões de altura e largura, com alterações muito pequenas no tempo de avaliação.

**Palavras-chave:** Biomateriais odontológicos; enxerto ósseo; substitutos ósseos; técnicas de preservação do rebordo.



## Introducción

Existen múltiples factores como caries, enfermedad periodontal y trauma dentoalveolar, que impiden la preservación de una estructura dental, y se hace necesaria su extracción, lo que conlleva a un proceso de reabsorción del hueso alveolar. “Luego de una exodoncia se pierde el 50 % de la amplitud buco-lingual y de 2 a 4,5 mm de la altura vertical de la cresta alveolar durante el primer año después de la exodoncia” (Schroop, Wenzel, Kostopoulos, y Karring, 2003, p. 320). “Aproximadamente dos tercios de la reabsorción se producen en los 3 primeros meses, y la cortical vestibular muestra mayor reabsorción en comparación a la cortical lingual o palatina” (Araujo y Lindhe, 2009, p. 437). “La reducción del hueso alveolar después de la extracción puede interferir con la colocación de implantes futuros o afectar la estética de una rehabilitación con prótesis fija” (Lekovic *et al.*, 1998, p. 1044).

Mantener la amplitud bucolingual y altura apico-coronal del hueso alveolar después de una exodoncia es una opción para proporcionar un resultado positivo en el paciente cuando no se cuenta con las condiciones óptimas de tejido duro y blando para una implantación inmediata. Esto conlleva a buscar diferentes métodos de conservación del hueso alveolar para llevar a cabo una implantación tardía o realizar una prótesis fija con resultados estéticos y funcionales favorables.

Para la preservación del hueso alveolar postexodoncia se cuenta con diferentes materiales: injertos óseos (autoinjertos y aloinjertos) y sustitutos óseos (xenoinjertos e injertos aloplásticos). En muchas ocasiones no se dispone de la cantidad suficiente de hueso autógeno (propio), o se requieren zonas quirúrgicas adicionales y un mayor

tiempo para el paciente, por lo que se buscan otras opciones para conservar el espacio donde estaban alojados los dientes y que serán futuros sitios para la colocación de implantes oseointegrados. El hueso alogénico proporciona una alternativa, aunque muchos pacientes no desean que les sean injertados materiales de otros individuos, existiendo el temor a la transmisión de enfermedades. “Se han creado otras alternativas para la preservación y el manejo de los rebordes reabsorbidos con la utilización de sustitutos óseos. Estos biomateriales, xenoinjertos y aloplásticos, proporcionan una opción biocompatible con una actividad biológica variable” (Aichelmann y Yukna, 1998, p. 492).

“Los procedimientos con diferentes biomateriales han sido utilizados en estudios para mantener el volumen del hueso alveolar posterior a la exodoncia” (Iasella, *et al.*, 2003, p. 998) “Experimentos en animales realizados con Bio-Oss®, sustituto óseo, han mostrado una regeneración en el alvéolo que compensa en gran medida la pérdida ósea horizontal y vertical. De este modo se conserva el volumen de los tejidos duro y blando en la parte coronal del alvéolo hasta el momento del control a los 3 meses” (Araujo, Linder, Wennström y Lindhe, 2008, p. 131).

“Con el uso de los diferentes injertos o sustitutos óseos (autoinjerto, aloinjerto, xenoinjerto o material sintético) se ha detectado la presencia de partículas no vitales del biomaterial en la toma de las muestras histológicas en estudios” (Froum, Cho, Rosenberg, Rohrer, y Tarnow, 2002, p. 101; Iasella, *et al.*, 2003, p. 993) reportando entre 5 % a 35 % de partículas residuales del injerto y entre 30 % a 60 % de hueso vital.

El objetivo de este estudio es evaluar los cambios dimensionales tomográficos y cambios histológicos posexodoncia con el



uso de dos materiales de injerto: xenoinjerto *Bio-Oss*® y membrana colágena reabsorbible *Bio-Gide*® y aloinjerto *Puros*® y membrana de colágeno reabsorbible *Bio-med Extend*® en la preservación del reborde alveolar

## Materiales y métodos

Este estudio clínico experimental seleccionó una muestra de 20 pacientes que consultaron a la Facultad de Odontología de la Universidad de Antioquia, remitidos para exodoncia de diente único (dientes unirradiculares o birradiculares). Teniendo en cuenta la “declaración Helsinki” (Manzini, 2000, p. 321), el comité de ética para estudios en humanos de la Facultad de Odontología de la Universidad de Antioquia y el comité de ética del Hospital San Vicente Fundación y la “Guía CONSORT para el diseño de ensayos clínicos” (Cobos-Carbó, 2005, p. 21), se seleccionaron 30 muestras, de las cuales, por los criterios de inclusión, solo fueron elegidos 20 sitios quirúrgicos que distribuyeron en dos grupos de forma aleatoria mediante unas balotas marcadas como A y B, tomadas al azar antes del procedimiento quirúrgico.

- El grupo A recibió el Xenoinjerto (Geistlich Bio-Oss® y membrana de colágeno reabsorbible Geistlich Bio-Gide®).
- El grupo B recibió un material de hueso alogénico particulado mineralizado Puros Zimmer® y membrana Biomed extend®.
- Ambos materiales de partícula pequeña de 0,25 a 1mm y de tipo medular.

Este es un estudio triple ciego, donde un único evaluador (MCC) realizó los procedimientos quirúrgicos y otro investigador

(JAA) seleccionó el material para el procedimiento en los pacientes, cuyos criterios de inclusión fueron: ser pacientes mayores de 18 años de la Facultad de Odontología de la Universidad de Antioquia (Medellín-Colombia) que necesitaban exodoncia de dientes no molares y con altura de las cresta óseas radiográficas, al menos hasta el tercio medio radicular, con índice de placa de O’Leary menor o igual a 15 %. Además, no debían presentar condición médica que afectara el proceso de cicatrización o alterara los resultados del procedimiento quirúrgico.

Después de firmar el consentimiento para autorizar su participación y compromiso con la investigación, se realizó la historia clínica, evaluación periodontal y una tomografía Cone Beam, con cortes transeccionales en la zona de la extracción. Se tomó en cuenta la imagen que más se aproxima al eje axial del diente. La evaluación tomográfica fue realizada con el mismo tomógrafo Cone Beam, marca New Tom®, con estandarización de medidas de la zona evaluada en el mismo centro radiológico. Para medir la altura, en cada corte se trazó una línea desde la cresta alveolar palatina (o lingual) (C) y otra vestibular (D), hasta un punto anatómico, definido previamente, para cada paciente. Para medir la amplitud, se trazó 1 línea entre las crestas vestibular y palatina (o lingual) (E) y desde la parte media de esta, se dibujó hasta el fondo del alveolo una nueva línea (G). Sobre ella se trazaron 3 líneas paralelas a la línea E entre las partes más externas de las tablas corticales con intervalos de 3 mm (G1, G2, G3). Este procedimiento se realizó nuevamente a los 7 meses (210 días).

## Procedimiento quirúrgico

Se realizó la exodoncia traumática previniendo el daño de las tablas óseas y de manera aleatoria, sin conocimiento del



material a usar por parte del clínico que realizó el procedimiento (MCC) y el paciente, se colocó 0,5 gramos del biomaterial, previamente hidratado con solución salina estéril, empaçado suavemente dentro del alvéolo hasta el nivel más coronal, con una leve presión para estabilizar el biomaterial. El xenoinjerto Geistlich® Bio-Oss® se cubrió con una membrana de colágeno Geistlich® Bio-Gide® y el aloinjerto Puros® Zimmer® se cubrió con una membrana de colágeno Biomed extend®. En ambos grupos de estudio se colocó la membrana sin ir más allá de 5 mm del margen gingival vestibular y palatino para no reflejar el tejido blando y afectar la estabilidad de las corticales vestibulares y palatinas o linguales. El manejo de las membranas se realizó según las recomendaciones de cada fabricante. Se usó una placa estética con pónico oval que reemplaza el diente extraído sin presión sobre la zona.

Se les dieron instrucciones y prescripciones médicas a los pacientes con antibiótico Amoxicilina o Clindamicina, según su condición y se medicaron con antiinflamatorios no esteroideos y antibacterianos locales tipo clorhexidina. Posterior a la intervención se realizó evaluación de las condiciones clínicas (contorno de los tejidos, cicatrización y cierre de la herida, exposición del material y signos clínicos de inflamación) a los 10, 30, 90 días posquirúrgicos, además de la evaluación histológica y tomográfica a los 210 días.

### **Muestra histológica**

La muestra histológica se tomó el día 210 (7 meses de evaluación) con una fresa trefinadora de 2,7mm de diámetro a una profundidad de 6mm en la zona de reborde alveolar que recibió el biomaterial. En total se recolectaron 19 muestras, un paciente no regresó para la evaluación a los 210 días.

Todas las muestras quirúrgicas fueron introducidas en frascos debidamente rotulados que contenían formol bufferado al 10 % (pH 7,0) y fueron llevadas al Laboratorio de Patología de la Facultad de Odontología de la Universidad de Antioquia para su procesamiento.

Los especímenes fueron introducidos en frascos individuales, para ser descalcificados con ácido clorhídrico con polivinilpirrolidona 37 % (Shandon, TBD – 1, Rapid Decalcifier, Thermo Scientific), durante 2 y 16 horas, y, posteriormente, las muestras se fragmentaron y se dejaron en agua con bicarbonato para lograr neutralizar el pH. Los fragmentos descalcificados se introdujeron en *cassettes*, se deshidrataron con etanol y se incluyeron en parafina a una temperatura que no excedió 56 °C. Seguidamente se realizaron 3 cortes seriados a 5 µm utilizando micrótopo (Micrótopo M3500, Bright Instrument Co Ltd., Huntingdon, Cambridgeshire, England).

Cada uno de los cortes fueron colocados de forma individual en 3 portaobjetos, para ser posteriormente coloreados. Las láminas fueron analizadas en 5 campos por el patólogo oral de la Facultad de Odontología de la Universidad de Antioquia, con microscopio de luz, a una magnitud de 40X, determinando cualitativamente el porcentaje de células presente en cada muestra, de acuerdo con los parámetros delineados por los investigadores así:

- Tinción Hematoxilina & Eosina: Descripción morfológica expresada en valor porcentual de la presencia por campo visual de: osteoblastos, osteoclastos, osteocitos, fibroblastos, células sanguíneas y material de injerto residual.



- Tinción Von Kossa: Descripción porcentual de la presencia de osteoide teñido color rosa y de hueso mineralizado, teñido de color café.
- Tinción Tricrómica de Masson: Descripción porcentual de la presencia de osteoide de color rojo; y de hueso mineralizado y fibras colágenas color azul.

Resulta claro que el análisis histológico es esencial para verificar la eficacia de los injertos óseos en la promoción de la regeneración ósea posexodoncia. En este estudio, el material de biopsia estuvo constituido por el cilindro óseo obtenido durante la preparación del lecho para la inserción del implante, por lo que no se generaron situaciones de riesgo adicionales que pudieran tener algún impacto negativo en el proceso de regeneración, ni implicaciones éticas derivadas de su ejecución.

### **Análisis estadístico**

Se utilizó el programa IBM-SPSS versión 23 bajo Windows para el análisis estadístico descriptivo y comparativo. Todas las variables cualitativas fueron presentadas con las frecuencias absolutas y frecuencias relativas expresadas en porcentajes, mientras que las variables cuantitativas se resumieron con el promedio y la desviación estándar, acompañados de la diferencia de los promedios y los respectivos intervalos de confianza. Se usó la prueba Exacta de Fisher para evaluar la independencia de las variables clínicas cualitativas, según el tipo de injerto utilizado. Para comparar las medidas tomográficas del día 0 y del día 210, de forma general y, según el tipo de injerto, se usó la prueba *t* Student para muestras pareadas. Para comparar los promedios de los porcentajes de células en el día 210, según el tipo de injerto se utilizó la prueba *t*

Student para muestras independientes. Se definió un nivel de significancia menor del 5 %, por lo que un valor de  $p < 0,05$  fue considerado estadísticamente significativo para las pruebas estadísticas de dos colas.

### **Resultados**

Se intervinieron 16 pacientes con 20 sitios quirúrgicos, 11 pacientes de sexo femenino y 5 masculino, prevaleció el género femenino en 73,7 %, un rango de edad entre 35 a 66 años, con una edad promedio de  $55 \pm 7$  años que requirieron un procedimiento de exodoncia de diente uni o birradicular. Un paciente no regresó a la consulta para la evaluación tomográfica e histológica a los 7 meses (210 días). Del total de los procedimientos de exodoncia y preservación alveolar con los 2 biomateriales, 9 fueron dientes anteriores y 11 fueron premolares, tanto en maxilar superior como inferior.

Prevaleció el fenotipo periodontal grueso en el 79 %, siendo esta mayor en los pacientes que recibieron el aloinjerto 90 %, respecto a los que recibieron xenoinjerto 67 %.

### **Resultados tomográficos**

En esta tabla 1 se muestra el resumen general descriptivo y comparativo con la prueba *t* Student para muestras pareadas de las variables tomográficas, que midieron la preservación alveolar independientemente del material utilizado, en condiciones basales (día 0) y 210 días después del procedimiento, con una reducción del espesor óseo máximo del 17,2 % y una diferencia estadísticamente significativa valor  $p < 0,05$ , lo cual quiere decir, que existe una diferencia de 0,42mm estadísticamente significativa en el espesor óseo máximo medido en el tercio medio tomográfico del perfil óseo, donde está alojado el biomaterial.



Tabla 1. *Resumen general descriptivo y comparativo de las medidas tomográficas antes y después del tratamiento*

	n	Día 0		Día 210		Diferencia día 0 – día 210		Valor p t Student
		$\bar{X} \pm DE$		$\bar{X} \pm DE$		Intervalo de confianza 95 %		
						Inferior	Superior	
Altura reborde alveolar	19	14,88 ± 2,70	14,54 ± 3,55	0,34 ± 3,31	-1,36	2,04	0,679	
Espesor óseo min.	19	6,18 ± 2,16	6,23 ± 3,85	-0,05 ± 4,11	-2,16	2,07	0,963	
Espesor óseo máx.	19	7,65 ± 2,22	6,33 ± 2,96	1,32 ± 2,47	0,05	2,59	<b>0,042*</b>	
Espesor tabla óseas P-L	19	1,07 ± 0,69	1,12 ± 0,80	-0,04 ± 0,35	-0,23	0,14	0,605	
Espesor tabla óseas V	19	1,06 ± 0,70	0,84 ± 0,55	0,22 ± 0,62	-0,10	0,54	0,163	
Densidad ósea UH	19	800 ± 584	961 ± 573	-161 ± 639	-489	168	0,315	

\*Valor p < 0,05. t Student para muestras pareadas. IC= intervalo de confianza

Nota: Fuente propia de la investigación.

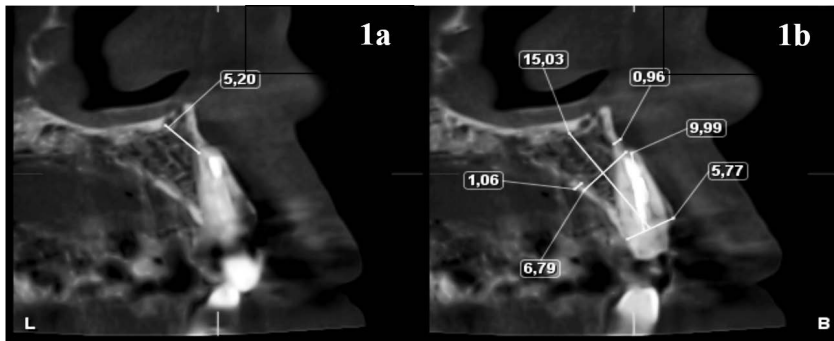


Imagen 1a y 1b. *Tomografías con cortes de medidas al día 0 de evaluación en el grupo A o xenoinjerto.*

Fuente propia de la investigación.

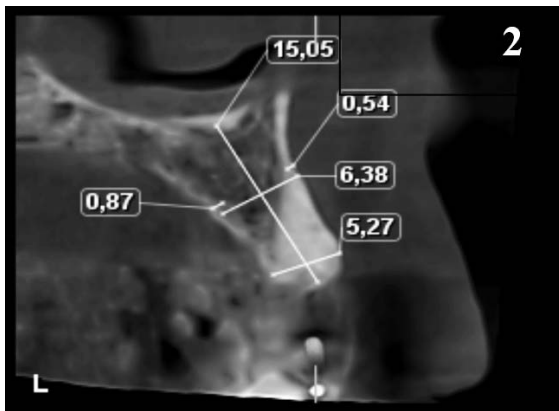


Imagen 2. *Tomografía con cortes de medidas al día 210 de evaluación en el grupo A o xenoinjerto.*

Fuente propia de la investigación.

En la tabla 2 se observan las medidas tomográficas del grupo de casos que recibieron el biomaterial xenoinjerto (grupo A), con mediciones en el tiempo inicial y final, sin encontrar diferencias estadísticamente

significativas en los resultados de medición de las variables entre el día 0 y el día 210. Se reporta cambio de densidad ósea en este biomaterial con un valor en unidades Hounsfield (UH) mayor el día 210 (imagen con material remanente) comparado con el día 0 (imagen con el diente presente).

Sin embargo, como vemos en las tablas 2 y 3 se presenta el resumen descriptivo y comparativo en el día 0 y día 210 de la preservación alveolar con el xenoinjerto y aloinjerto respectivamente, encontrándose solo diferencias estadísticamente significativas en la reducción del espesor óseo máximo del 34,3 % con el aloinjerto, mientras que con el xenoinjerto no hubo reducción del espesor óseo máximo, siendo este prácticamente igual en los días 0 y 210.



Tabla 2. *Resumen descriptivo y comparativo de las medidas tomográficas antes y después en pacientes que recibieron xenoinjerto (grupo A)*

	(n=9)		Diferencia día 0 – día 210			Valor p t Student
	Día 0	Día 210	IC. 95 %			
	$\bar{X} \pm DE$	$\bar{X} \pm DE$	$\bar{X} \pm DE$	Inferior Superior		
Altura reborde alveolar	13,9 ± 1,4	14,0 ± 1,7	-0,13 ± 1,54	-1,41	1,16	0,823
Espesor óseo min.	7,2 ± 1,7	6,7 ± 2,0	0,44 ± 0,65	-0,10	0,99	0,096
Espesor óseo máx.	8,2 ± 2,7	8,2 ± 2,5	0,02 ± 0,47	-0,37	0,41	0,901
Espesor tabla óseas P-L	1,4 ± 0,8	1,5 ± 0,9	-0,04 ± 0,35	-0,33	0,25	0,733
Espesor tabla óseas V	1,0 ± 0,7	0,9 ± 0,5	0,05 ± 0,31	-0,21	0,31	0,660
Densidad ósea UH	996 ± 650	1400 ± 464	-404 ± 728	-1013	205	0,160

Valor p < 0,05. t Student para muestras pareadas. IC= intervalo de confianza

Nota: Fuente propia de la investigación.

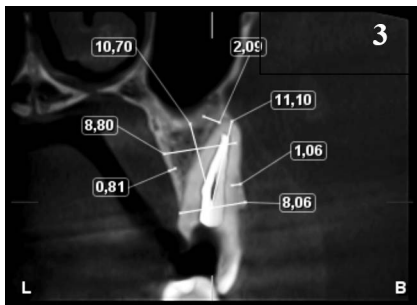


Imagen 3. *Tomografía con cortes de medidas al día 0 de evaluación en el grupo B.*

Fuente propia de la investigación.

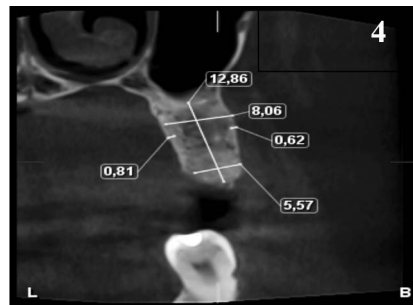


Imagen 4. *Tomografía con cortes de medidas al día 210 de evaluación en el grupo B.*

Fuente propia de la investigación.

En la tabla 3 se observan los resultados de las medidas tomográficas del biomaterial aloinjerto o grupo B, en el día 0 y el día 210. Se observa una menor amplitud del reborde al final del proceso de cicatrización, con diferencias estadísticamente significativas.

También se encuentra un menor valor en las medidas del espesor de la tabla ósea V en este grupo, en el día 210 y menor densidad ósea de acuerdo con los valores UH reportados en el día 210.

Tabla 3. *Resumen descriptivo y comparativo de las medidas tomográficas antes y después en pacientes que recibieron aloinjerto (grupo B)*

	(n=10)		Diferencia día 0 – día 210			Valor p t Student
	Día 0	Día 210	IC. 95 %			
	$\bar{X} \pm DE$	$\bar{X} \pm DE$	$\bar{X} \pm DE$	Inferior Superior		
Altura reborde alveolar	15,7 ± 3,3	15,0 ± 4,73	0,75 ± 4,41	-2,64	4,14	0,623
Espesor óseo min.	5,3 ± 2,2	5,8 ± 5,07	-0,48 ± 5,74	-4,89	3,93	0,808
Espesor óseo máx.	7,2 ± 1,8	4,7 ± 2,39	2,47 ± 2,97	0,19	4,75	<b>0,037*</b>
Espesor tabla óseas P-L	0,8 ± 0,4	0,8 ± 0,61	-0,05 ± 0,38	-0,33	0,24	0,723
Espesor tabla óseas V	1,2 ± 0,7	0,8 ± 0,63	0,37 ± 0,80	-0,24	0,98	0,199
Densidad ósea UH	625 ± 488	570 ± 319	55 ± 490	-321	432	0,741

\*Valor p < 0,05. t Student para muestras pareadas. IC= intervalo de confianza

Nota: Fuente propia de la investigación.





En la tabla 4 se describen los resultados del análisis histológico realizado con 3 coloraciones (Hematoxilina & Eosina, Tricrómico de Masson y Von Kossa) que describen la composición celular, presencia del biomaterial A y B, formación de matriz osteoide y hueso mineralizado, así como la presencia de las fibras colágenas. La descripción histológica de las muestras con los 2 biomateriales evaluó la presencia de células óseas, la formación de hueso nuevo y la presencia de partículas remanentes de biomaterial, sin encontrar respuesta inflamatoria significativa a los 210 días.

El resumen descriptivo y comparativo de los resultados histológicos se presentan en la tabla 4, donde predomina una diferencia a favor del aloinjerto, con mayor presencia de población celular de los osteoclastos, osteocitos y osteoblastos del 100 %, 35 % y 30,3 % respectivamente, además, se observa una reducción estadísticamente significativa (valor  $p=0,001$ ) del material de injerto residual del 83,9 % y de la fibras colágenas del 37,6 % este último no significativo estadísticamente.

En los hallazgos histológicos se puede observar mayor cantidad del tejido conectivo y fibras colágenas en el biomaterial xenoinjerto comparado con el aloinjerto en las 3 tinciones, sin diferencias estadísticamente significativas. Adicionalmente, se encontraron diferencias estadísticamente significativas en la cantidad de material residual del biomaterial xenoinjerto (grupo A) evaluado a los 210 días, comparado con el aloinjerto.

Los resultados del análisis histológico (ver imágenes de las tinciones con los 2 biomateriales) describen la presencia de células, tejido óseo neoformado y tejido conectivo en las tinciones de Hematoxilina & Eosina. En la Tinción tricrómica de Masson (modificación de Goldner) se puede observar el porcentaje de osteoide teñido de color rojo y de hueso mineralizado teñido de color azul. Finalmente, en la coloración especial de Von Kossa se observa el porcentaje de osteoide teñido de color rosa y de hueso mineralizado teñido de color oscuro negro o café.

Tabla 4. Resumen general descriptivo y comparativo de los resultados histológicos con dos biomateriales

	T Student Independent Samples Test					t Student valor p
	Xenoinjerto n=9	Aloinjerto n=10	Diferencia	IC. 95 %		
	$\bar{X} \pm DE$	$\bar{X} \pm DE$	$\bar{X} \pm DE$	Inferior	Superior	
Osteoblastos H&E	4,67 ± 4,44	6,70 ± 5,50	-2,03 ± 2,31	-6,91	2,84	0,391
Osteocitos H&E	52,56 ± 39,72	80,8 ± 15,5	-28,24 ± 13,55	-59,63	3,14	0,073
Osteoclastos H&E	0,40 ± 1,01	0,80 ± 1,55	-0,36 ± 0,61	-1,63	0,93	0,567
Fibras colágenas H&E %	26,11 ± 14,42	16,30 ± 10,84	9,81 ± 5,81	-2,45	22,08	0,110
Material residual H&E %	27,33 ± 12,96	4,40 ± 4,99	22,93 ± 4,60	12,70	33,16	0,001*
Osteoide (rosa) %	31,22 ± 26,73	49,40 ± 25,08	-18,18 ± 11,89	-43,26	6,90	0,145
Fibras colágenas %	13,00 ± 26,00	12,60 ± 21,64	0,40 ± 11,04	-23,05	23,85	0,971
Hueso Mineralizado (café) %	33,56 ± 23,00	28,00 ± 13,64	5,55 ± 8,56	-12,51	23,62	0,525
Osteoide (rojo) %	36,11 ± 10,56	41,00 ± 18,46	-4,89 ± 7,01	-19,68	9,90	0,495
Hueso mineralizado (azul) %	38,44 ± 14,31	40,30 ± 14,12	-1,86 ± 6,53	-15,63	11,92	0,780
Fibras colágenas %	25,44 ± 12,47	18,70 ± 9,70	6,74 ± 5,09	-4,00	17,49	0,203

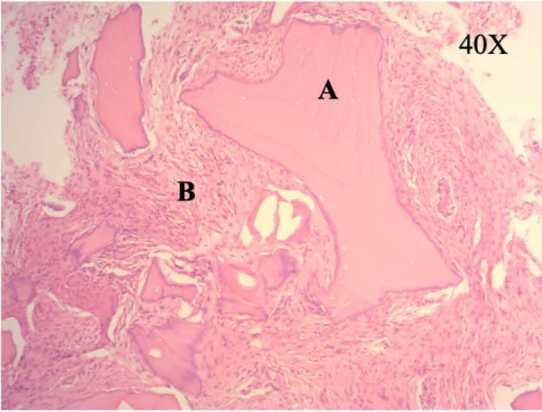
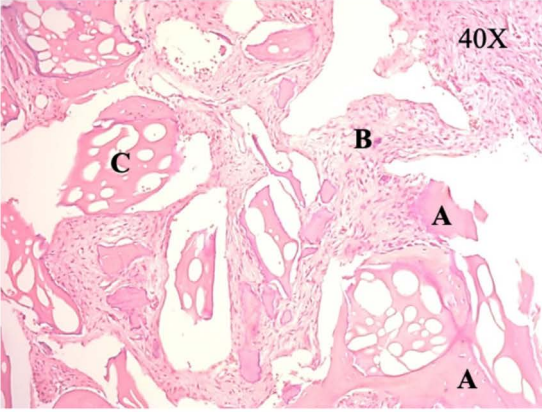
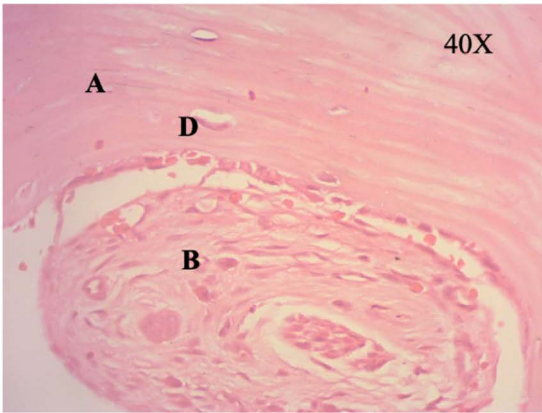
\*Valor  $p < 0,05$ . t Student para muestras pareadas. IC= intervalo de confianza

Nota: Fuente propia de la investigación.



## Imágenes de tinciones con los dos biomateriales

- Tinción Hematoxilina & Eosina**

<p>5.</p> 	<p>6.</p> 
<p>7.</p> 	<p>Imagen 5 y 6. <i>Biomaterial Xenoinjerto, microfotografía (40X)</i></p> <p>Imagen 7. <i>Biomaterial Aloinjerto, microfotografía (40X)</i></p> <p>A. Hueso mineralizado B. Tejido fibroconectivo C. Material residual (cristales) D. Osteoblasto</p> <p><i>Nota:</i> Fuente propia de la investigación</p>

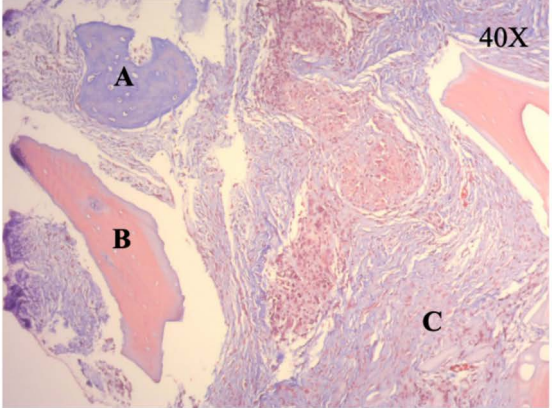
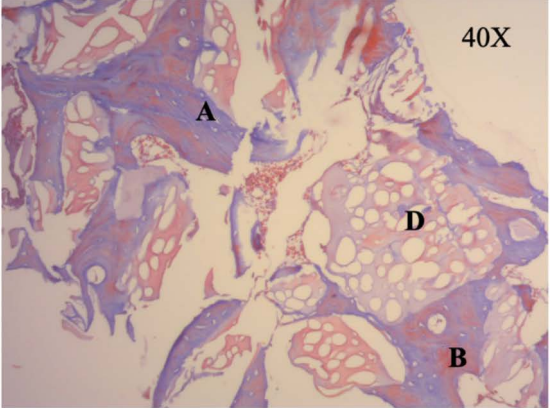
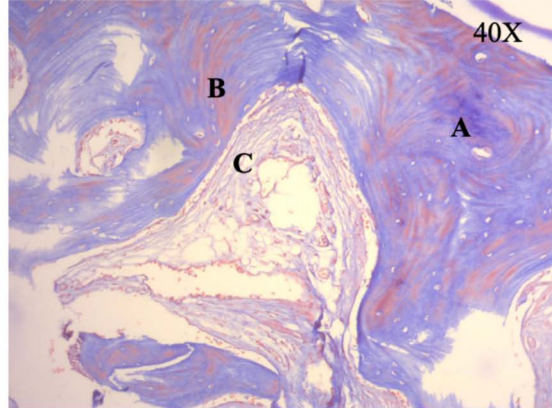
Imágenes 5 y 6: *Biomaterial Xenoinjerto, microfotografía (40X)*

Imagen 7: *Biomaterial Aloinjerto, microfotografía (40X)*

*Nota:* Fuente propia de la investigación.



• **Tinción Tricrómica de Masson**

<p>8.</p> 	<p>9.</p> 
<p>10.</p> 	<p>Imagen 8 y 9. <i>Biomaterial Xenoinjerto, microfotografía (40X)</i></p> <p>Imagen 10. <i>Biomaterial Aloinjerto, microfotografía (40X)</i></p> <p>A. Hueso maduro (colágeno tipo I) B. Osteoide (rojo) C. Tejido fibroconectivo D. Material residual (cristales)</p> <p><i>Nota: fuente propia de la investigación</i></p>

Imágenes 8 y 9: *Biomaterial Xenoinjerto, microfotografía (40X)*

Imagen 10: *Biomaterial Aloinjerto, microfotografía (40X)*.

*Nota:* Fuente propia de la investigación.



• **Tinción Von Kossa**

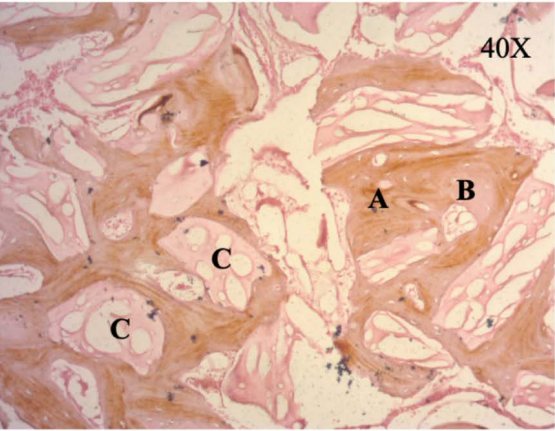
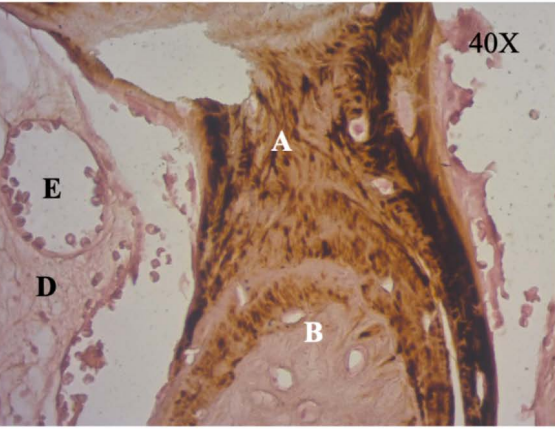
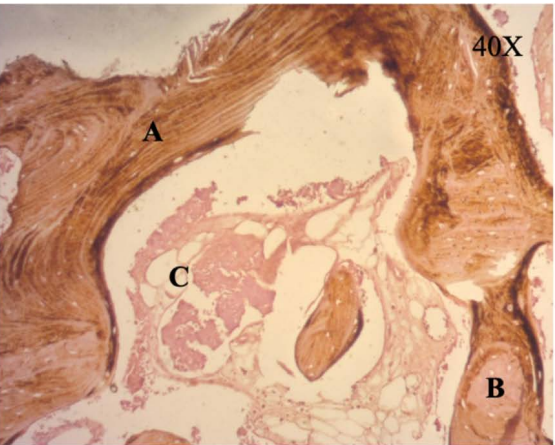
<p>11.</p> 	<p>12.</p> 
<p>13.</p> 	<p>Imagen 11. <i>Biomaterial Xenoinjerto, microfotografía (40X)</i></p> <p>Imagen 12 y 13. <i>Biomaterial Aloiinjerto, microfotografía (40X)</i></p> <p>A. Hueso mineralizado (café) B. Osteoide (rosa) C. . Material residual (cristales) D. Tejido fibroconectivo E. Vaso sanguíneo <i>Nota: fuente propia de la investigación</i></p>

Imagen 11: *Biomaterial Xenoinjerto, microfotografía (40X)*

Imágenes 12 y 13: *Biomaterial Aloiinjerto, microfotografía (40X)*

*Nota:* Fuente propia de la investigación.

### Discusión

Luego de una exodoncia se pierde el 50 % de la amplitud buco-lingual y de 2 a 4,5 mm de la altura vertical de la cresta alveolar durante el primer año después de la exodoncia. Aproximadamente 2 tercios de la reabsorción se producen en los 3

primeros meses (Schroop, Wenzel, Kostopoulos, y Karring, 2003, p. 320), y la cortical vestibular muestra mayor reabsorción en comparación a la cortical lingual o palatina. Mantener la amplitud bucolingual y altura apico-coronal del hueso alveolar después de una exodoncia es una opción para proporcionar un resultado positivo en el paciente,



cuando no se cuenta con las condiciones óptimas de tejido duro y blando, para una implantación inmediata.

“Para la preservación del hueso alveolar post-exodoncia se utilizan diferentes materiales, injertos óseos: autoinjertos y aloinjertos, y sustitutos óseos: xenoinjertos e injertos aloplásticos”(Zhao, *et al* 2021, p. 4; Vargas, Serrano y Estrada, 2012, p. 147). En este estudio se evaluaron 2 materiales (xenoinjerto y aloinjerto) para mantener la amplitud buco-lingual y la altura apico-coronal del hueso alveolar después de una exodoncia, por medio de análisis histológico a los 7 meses y la comparación tomográfica previa y 210 días después de la exodoncia.

Los resultados obtenidos en la evaluación tomográfica del grupo del xenoinjerto no muestran diferencias estadísticamente significativas del día 0 al día 210. Los resultados del grupo del aloinjerto solo muestran variación estadísticamente significativa en la variable de amplitud máxima, siendo esta menor en el día 210. Al comparar ambos grupos, del día 0 al día 210, nos muestran un comportamiento similar de ambos materiales en la mayoría de las variables, sin diferencias estadísticamente significativas, excepto en la amplitud máxima en la cual se encuentra una variabilidad mayor en el grupo del aloinjerto con disminución de esta en el día 210, con valores estadísticamente significativos cuando se comparan con la poca variabilidad observada en el grupo del xenoinjerto, presentando este último incluso valores de mayor amplitud máxima en el día 210. “Un estudio muestra leve reducción en altura y amplitud del reborde cuando se utilizó material tipo xenoinjerto, con seis meses de seguimiento” (Maiorana *et al.*, 2017, p. 207).

Cuando se compararon los 2 biomateriales (grupo A y B) en el tiempo, es posible observar que el espesor óseo de la tabla

vestibular en ambos grupos muestra una diferencia clínicamente significativa entre el día 0 y 210, siendo mucho mayor antes de la exodoncia, lo cual es consistente con los “hallazgos clínicos y radiográficos descritos previamente” (Schroop, Wenzel, Kostopoulos, y Karring, 2003, p. 322) y que explican “el proceso de reabsorción de la tabla vestibular después de una exodoncia” (Kan, Rungcharassaeng, Sclar, y Lozada, 2007, p. 18).

Estos hallazgos anteriores pueden explicarse con los reportes de la literatura que demuestran “la mayor permanencia de biomateriales como xenoinjertos, y una más rápida tasa de reabsorción reportada con los materiales tipo aloinjerto” (Girón, J. *et al.*, 2021, p. 2), permitiendo así una “pérdida de amplitud significativa en un tiempo de seis meses y un efecto posiblemente secundario, no significativo en este estudio, de una reducción de la tabla vestibular del reborde óseo en la zona intervenida con el material tipo aloinjerto” (Troiano, G. *et al.*, 2018, p. 54). Además, ese valor menor en el espesor de la tabla vestibular en el día 210, en las medidas tomográficas del grupo del aloinjerto, sin ser estadísticamente significativo, es un hallazgo que se puede correlacionar con “el proceso de cicatrización natural de los rebordes alveolares después de la pérdida dentaria” (Schroop, Wenzel, Kostopoulos, y Karring, 2003, p. 322) y “el proceso de regeneración y recambio óseo que se observa con biomateriales Alogénicos en el tiempo de estudio” (Becker *et al.*, 1996, p. 1030).

Otra medida tomográfica importante para resaltar en este estudio son los valores de las unidades Hounsfield que proporcionan una evaluación cuantitativa de la densidad ósea, medida por su capacidad para atenuar un haz de rayos X.

De acuerdo con Pauwels, Jacobs, Singer, y Mupparapu (2015):



Aunque los niveles de grises que aparecen en los sistemas de CBCT son arbitrarios y muchas veces no permiten la evaluación de la calidad de hueso, se ha planteado que este tipo de mediciones puede ser una herramienta tomográfica importante para definir la densidad del biomaterial en sitios injertado. (p.11)

Los valores de referencia de las UH se realizan en la zona central del hueso alveolar edéntulo, donde se cruzan las medidas de altura del reborde alveolar y el espesor óseo mínimo. Se reporta una densidad ósea mayor en valores de Unidad Hounsfield para el grupo del xenoinjerto y una menor densidad en el grupo del aloinjerto al día 210, sin encontrar diferencias estadísticamente significativas. Sin embargo, “la significancia clínica de estas diferencias queda supeditada a la discusión académica que se realiza alrededor de la validación de las Unidades hounsfield como un indicador de la calidad ósea en la literatura actual” (Pauwels, Jacobs, Singer, y Mupparapu, 2015, p. 13).

En cuanto a la evaluación de los resultados histológicos, en ambos grupos de estudio se observa una cantidad significativa de células viables como osteoblastos, osteocitos y osteoclastos que “reflejan la actividad en el metabolismo óseo con presencia de células productoras de matriz osteoide que llegaran a dar estructura al hueso del reborde alveolar”. Sin embargo, estos hallazgos no tuvieron diferencias estadísticamente significativas entre el grupo A y el grupo B.

Es importante destacar que, en este estudio se encontraron diferencias estadísticamente significativas en la cantidad de material residual del biomaterial xenoinjerto (grupo A) evaluado a los 210 días, comparado con el aloinjerto “lo que se correlaciona con los hallazgos de estudios previos de

materiales derivados de origen animal” (Segnini, *et al.*, 2021, p.124). “El aloinjerto puede reabsorberse de forma más rápida y continua, explicado por su proceso de osteoconducción” (Becker *et al.*, 1996, p. 1301), “lo cual resulta en un recambio óseo más rápido que el xenoinjerto” (Araujo, Linder, Wennström, y Lindhe, 2008, p. 131) a los 210 días.

Adicionalmente, como lo describe Maiorana *et al.*, 2017:

Se demuestra la presencia de mayor cantidad de fibras colágenas en el grupo del xenoinjerto a los 7 meses, lo cual se corrobora con los hallazgos histológicos, donde se observa en el análisis histológico mayor cantidad de tejido conectivo y fibras colágenas (p. 203). “Resultados de múltiples estudios reportados en la literatura sobre los procedimientos de preservación y regeneración de los rebordes alveolares con diferentes biomateriales demuestran el potencial de utilizar injertos y sustitutos óseos en sitios post-extracción dental”, (Barootchi, Wang, Ravidà y Amor, 2019, p. 412 y Oddó, Klein, y Contreras, 2020, p. 33).

## Conclusión

Este estudio demuestra un comportamiento adecuado de la preservación del reborde alveolar posterior a una extracción cuando se colocan biomateriales, sustitutos óseos del tipo xenoinjerto o aloinjerto en lo que se refiere a las dimensiones de altura y amplitud con cambios muy leves en el tiempo de evaluación. Así mismo, los resultados histológicos de las muestras son consistentes con los hallazgos reportados ampliamente en la literatura científica con presencia de células formadoras de tejido óseo y material residual en los sitios posextracción, con mayor presencia de xenoinjerto durante su evaluación.



Dado que la evidencia creciente ha demostrado, de forma amplia, que los biomateriales de injerto favorecen la preservación del contorno tisular del proceso alveolar después de los procedimientos de exodoncia, mientras que la omisión de procedimientos de preservación alveolar puede conducir a la generación de defectos óseos localizados, de variable severidad, por consideraciones éticas un grupo control sin material de injerto no fue incluido en este estudio.

Se sugiere un trabajo con un mayor tamaño de la muestra y un periodo de evaluación y seguimiento a largo plazo, que permita comparar las posibles diferencias entre los materiales para ser utilizados en la práctica clínica y brindar al profesional opciones en el tratamiento de los pacientes con suficiente evidencia científica.

### Financiamiento

Institución Universitaria visión de las Américas, Medellín, Colombia.

Facultad de Odontología, Universidad de Antioquia, Medellín, Colombia.

Grupo de investigación de Patología oral, periodoncia y cirugía alveolo-dentaria, COL0010074. Calle 64 N.º 52-59, Medellín, Colombia

### Agradecimiento

Instituto de patología del Hospital Universitario San Vicente Fundación, Medellín, Colombia.

### Consentimiento informado

Todos los pacientes fueron informados sobre los objetivos del estudio y dieron su consentimiento informado por escrito.

Comité de ética de la Facultad de Odontología de la Universidad de Antioquia, Concepto N.º 14-2015, Acta N.º 01 de 2015, Medellín, 27 de febrero de 2015.

### Conflicto de intereses

Los autores declaran no tener algún conflicto de interés.

### Declaración de la contribución de los autores

Todos los autores afirmamos que se leyó y aprobó la versión final de este artículo.

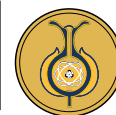El porcentaje total de contribución para la conceptualización, preparación y corrección de este artículo fue el siguiente: C.G.M.C. 40 %, A.E.J.A. 30 %, P.C.M.I 10 %, G.Y.A.J 10 % y S.G.S 10 %.

### Declaración de disponibilidad de los datos

Los datos que respaldan los resultados de este estudio serán puestos a disposición por el autor correspondiente [M.C.C.], previa solicitud razonable.

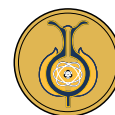### Referencias

- Aichelmann Reidy, M. E. y Yukna, R. A. (1998). Bone replacement grafts. *Dental Clinics of North America*, 42(3), 491-503. [https://doi.org/10.1016/S0011-8532\(22\)00579-1](https://doi.org/10.1016/S0011-8532(22)00579-1)
- Araujo, M. G. y Lindhe, J. (2009). Ridge preservation with the use of Bio-Oss collagen: a 6-month study in the dog. *Clinical Oral Implants Research*, 20, 433-440. <https://doi.org/10.1111/j.1600-0501.2009.01705.x>
- Araujo, M. G., Linder, E., Wennström, J. y Lindhe, J. (2008). The influence of Bio-Oss collagen on healing of an extraction socket: an experimental study in the dog. *International Journal of Periodontics & Restorative Dentistry*, 28, 123-135.



- Barootchi, S., Wang, H., Ravidà, A. y Amor, F. (2019). Ridge preservation technique to avoid invasive bone reconstruction: A systematic review and meta-analysis: Naples Consensus Report Working. *International Journal of Oral Implantology*, 2(4), 399-416.
- Becker, W., Urist, M., Becker, B. E., Jackson, W., Parry, D. A., Bartold, Vicenzi, G., De Georges, D. y Niederwanger, M. (1996). Clinical and histologic observations of sites implanted with intraoral autologous bone grafts or allografts. 15 human case reports. *Journal of Periodontology*, 67, 1025-1033. <https://doi.org/10.1902/jop.1996.67.10.1025>
- Cobos-Carbó, A. (2005). Ensayos clínicos aleatorizados (CONSORT). *Randomized clinical trials (CONSORT)*, 125 (S1), 21-27. [https://doi.org/10.1016/S0025-7753\(05\)72205-3](https://doi.org/10.1016/S0025-7753(05)72205-3)
- Froum, S., Cho, S., Rosenberg, E., Rohrer, M., y Tarnow, D. (2002). Histologic comparison of healing extraction sockets implanted with bioactive glass or demineralized freeze-dried bone allograft: A pilot study. *Journal of Periodontology*, 2(73), 94-102. <https://doi.org/10.1902/jop.2002.73.1.94>
- Girón, J., Kerstner, E., Medeiros, T., Oliveira, T., Machado, G. M., Malfatt, C. F. y Pranke, P. (2021). Biomaterials for bone regeneration: an orthopedic and dentistry overview. *Brazilian Journal of Medical and Biological Research*, 54(9), 11055. <https://doi.org/10.1590/1414-431x2021e11055>
- Iasella, J. M., Greenwell, H., Miller, R. L., Hill, M., Drisko, C., Bohra, A. A. y Scheetz, J. P. (2003). Ridge preservation with freeze-dried bone allograft and a collagen membrane compared to extraction alone for implant site development: A clinical and histologic study in humans. *Journal of Periodontology*, 74(7), 990-999. <https://doi.org/10.1902/jop.2003.74.7.990>
- Kan, J. Y., Rungcharassaeng, K., Sclar, A. y Lozada, J. L. (2007). Effects of the facial osseous defect morphology on gingival dynamics after immediate tooth replacement and guided bone regeneration: 1-year results. *Journal of Oral and Maxillofacial Surgery*, 65, 13-19. <https://doi.org/10.1016/j.joms.2007.04.006>
- Lekovic, V., Camargo, P. M., Klokkevold, P. R., Weinlaender, M., Kenney, E. B., Dimitrijevic, B. y Nedic, M. (1998). Preservation of alveolar bone in extraction sockets using bioabsorbibles membranes. *Journal of Periodontology*, 69(9), 1044-1049. <https://doi.org/10.1902/jop.1998.69.9.1044>
- Maiorana, C., Poli, P. P., Deflorian, M., Testori, T., Mandelli, F., Nagusky, H. y Vinci, R. (2017). Alveolar socket preservation with demineralised bovine bone mineral and a collagen matrix. *Journal of Periodontal & Implant Science*, 47(4), 194-210. <https://doi.org/10.5051/jpis.2017.47.4.194>
- Manzini, J. (2000). Declaración de Helsinki: Principios éticos para la investigación médica sobre sujetos humanos. *Acta Bioethica*, 6(2). <https://doi.org/10.4067/S1726-569X2000000200010>
- Oddó, P., Klein, C. y Contreras, A. (2020). Preservación alveolar post extracción en zona estética: Decisiones clínicas predecibles en sitio severamente afectado. *International Journal of Interdisciplinary Dentistry*, 13(1), 30-34. <https://doi.org/10.4067/S2452-55882020000100030>
- Pauwels, R., Jacobs, R., Singer, S. R. y Mupparapu, M. (2015). CBCT-based bone quality assessment: are Hounsfield units applicable? *Dentomaxillofacial Radiology*, 44, 1-16. <https://doi.org/10.1259/dmfr.20140238>
- Schroop, L., Wenzel, A., Kostopoulos, L. y Karring, T. (2003). Bone healing and soft tissue contour changes following single-tooth extraction: a clinical and radiographic 12-month prospective study. *International Journal of Periodontics & Restorative Dentistry*, 23, 313-323.
- Segnini, B., Borges Filho, F., Nicoli, L., Goncalves, M., Marcantonio, C., Oliveira, G. y Marcantonio, E. Jr. (2021). Impact of soft tissue graft on the preservation of compromised sockets: a randomized controlled clinical pilot study. *Acta odontológica Latinoamericana*, 34 (2), 119-126. <https://doi.org/10.54589/aol.34/2/119>
- Troiano, G., Zhurakivska, K., Lo Muzio, L., Laino, L., Cicciu M., y Russo L. (2018). Combination of bone graft and resorbable membrane for alveolar ridge preservation: A systematic review, meta-analysis, and trial sequential analysis. *Journal of Periodontology*, 89, 6-57.
- Vargas, L., Serrano, C. A. y Estrada, J. H. (2012). Preservación de alvéolos postexodoncia mediante el uso de diferentes materiales de injerto. Revisión de la literatura. *Universidad de Odontología*, 31(66), 145-183.





Zhao, R., Yang, R., Cooper, P. R., Khurshid, Z., Shavandi, A. y Ratnayake, J. (2021). Bone Grafts and Substitutes in Dentistry: A Review of Current Trends and Developments. *Molecules*, 26(10), 3007. <https://doi.org/10.3390/molecules26103007>



Estudio tomográfico e histológico comparativo de dos biomateriales para preservación del reborde alveolar (María Catalina Castaño-Granada • Jorge Alberto Arismendi-Echavarría • María Isabel Pérez-Cano • Andrea Julieth Gómez-Yali • Sara Sanchez- Gómez) [Uniciencia](#) is protected by [Attribution-NonCommercial-NoDerivs 3.0 Unported \(CC BY-NC-ND 3.0\)](#)